

Antonio, 53 ans : perte totale de la vision de l'œil droit juste après la 3ème dose

écrit par Jules Ferry | 15 février 2024





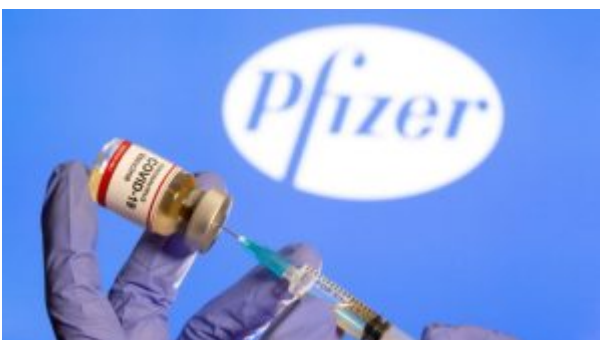Antonio Da Silva rejoint VERITY France : il se voit diagnostiquer une NOIA*, sorte d'AVC de l'œil, juste après la 3ème injection

Son témoignage :

Âgé de 53 ans et sans traitement au moment où je reçois la troisième dose Pfizer le 30 novembre 2021.



A cette époque cela faisait déjà 4 ans que j'avais arrêté de fumer, je faisais du sport et des bilans sanguins régulièrement à la demande de mon médecin traitant afin de contrôler tout aille bien, rien à signaler, tout va bien.





Le 2 décembre, 2 jours exactement après avoir reçu l'injection, je perçois des troubles de la vision du côté droit, je vois flou.

Au début, je ne m'inquiète pas car je me dis que cela est passager et que ça va partir tout seul, seulement **les jours passent et le trouble de la vision a l'air de s'intensifier**, je décide donc de prendre un rendez-vous avec un ophtalmologue et celui-ci me donne un rendez-vous le 20 Décembre, ce qui pour moi est très rapide car **je pense ne rien avoir de très grave.**

Seulement, ce jour-là, l'ophtalmologiste s'inquiète et m'envoie avec un courrier de toute urgence à l'hôpital quinze-vingt de paris au service des urgences ophtalmologiques car j'étais en train de perdre la vue côté droit et que **si je ne faisais rien très rapidement cela se propagerait sur l'œil gauche.**

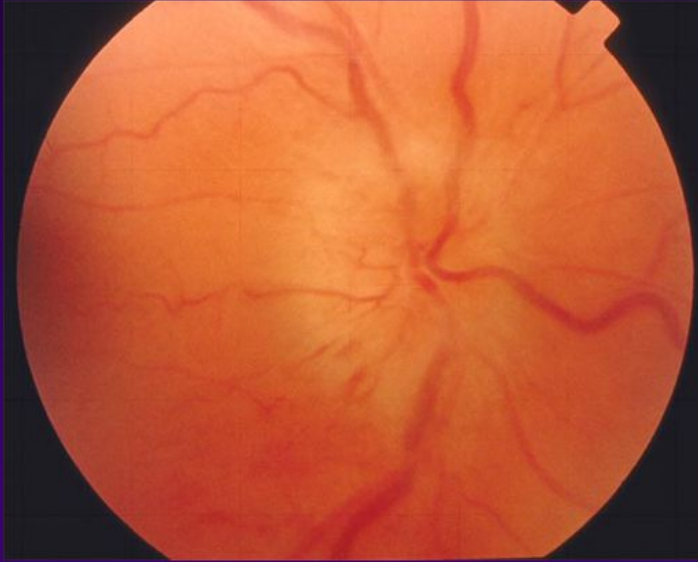
Aux urgences, les médecins m'examinent, font des explorations cardiaques, cérébrales ... Mais rien **juste un diagnostic de NOIA*** (une sorte d'AVC de l'œil) rien, à part cette vaccination survenue 2 jours avant les symptômes.

Aujourd'hui, je vis avec un traitement à vie alors que je ne prenais rien jusqu'à maintenant et une perte totale de la vision de l'œil droit ce qui a fortement impacté mon quotidien.

Je regrette évidemment.

***NOIA : neuropathie optique ischémique antérieure**

Neuropathie optique ischémique



Nerf optique:

- « enflé »
- pâle
- hémorragique

Nerf optique: « enflé » pâle. hémorragique.